

CASUS larynxkanker

Dr. Gadeyne (Huisarts)

Dr. Dobbels (Palliatief arts)



Niet-medische context

- Man
- 49 jaar
- Alleenstaand
- 2 tantes zorgen voor hem
- Goed contact met broer die gehuwd is



Medische voorgeschiedenis

- Roken
- Drinken
- Eerste consult in jan. 2007 met heesheid, hoesten
- Antibioticum verhelpt het hoesten maar niet de heesheid en dus wordt hij bij een volgend consult naar NKO gestuurd. Daar wordt de diagnose gesteld van een uitgebreid larynxcarcinoom, specifiek een goed gedifferentieerd spinocellulair carcinoom.

De behandeling

- Na uitgebreide heelkunde (totale laryngectomie met aanleggen van tracheostomie) volgt een chemoradiotherapie.
- Hij recupereert goed, gaat opnieuw werken.
- In mei 2008 wordt een metastatische halsklier ontdekt, waarna een radicaal halsklierevidement volgt.

Medische context

DIAGNOSE:
larynxkanker met lokale meta's

- Cachectisch
- Tracheotomie
- Gastrostomiesonde
- De zwelling van het hoofd is opvallend
- Drukkend gevoel, geen pijn
- Secreties uit neus en mond



- Pt is nog mobiel
- Communicatie is enkel mogelijk via een schriftje, kan niet meer praten
- Pt is volledig op de hoogte van zijn situatie
- Euthanasiegesprekken zijn aan de gang
- Organisatie thuiszorg moet bijgestuurd worden, pt blijft het liefst thuis



Verloop Casus

- Linker kant van gezicht begint meer en meer op te zwellen.
- De huid staat sterk gespannen – linker oog zit bijna volledig toe – gehoor gaat achteruit



Probleemstelling 1

Zwelling en druk in het gezicht

Wat doe je als huisarts?

- Optie 1: peritumoraal oedeem R/Medrol
- Optie 2: VCS syndroom R/Opname
- Optie 3: 'vochttopstapeling' R/diuretica



Toename oedeemvorming gezicht



Jugular vein

Edema of the face, neck, and upper chest

B

Distention of axillary, subclavian, and jugular veins

Obstructed brachiocephalic vein

Superior vena cava

Tumor

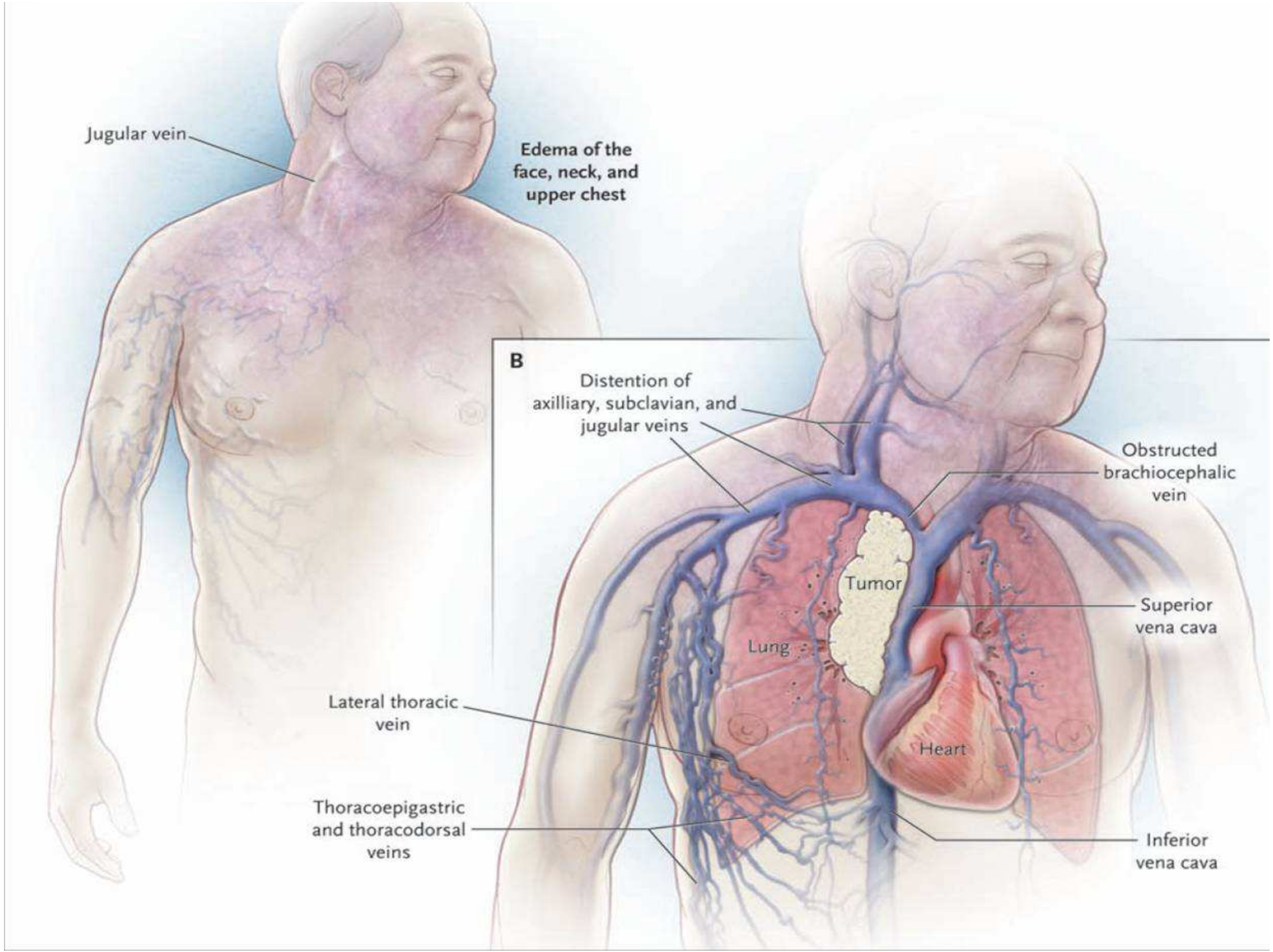
Lung

Heart

Inferior vena cava

Lateral thoracic vein

Thoracoepigastric and thoracodorsal veins



VENA CAVA SUPERIOR SYNDROOM

1. Onstaan : vernauwing – trombose
2. Fysiopathologie : stuwingsverschijnselen en ontstaan collaterale circulatie.
3. Symptomatologie : oedeem – dyspnoe – centrale symptomen.
4. Aanvullende onderzoeken
5. Therapie : hygiënische maatregelen - corticoïden – chemo –radiotherapie-
trombolyse



Verder verloop casus (door huisarts)

Toename van lokale problemen:

- Door ulceratie beginnen de randen van de tracheostomie gemakkelijk te bloeden, ook door het chronisch Medrolgebruik
- De ulceratie geeft veel geurhinder
- Thv van het aangezicht ontwikkelen zich tientallen huidmetastasen



Probleemstelling 2

Bloeding thv tumorale ulceratie

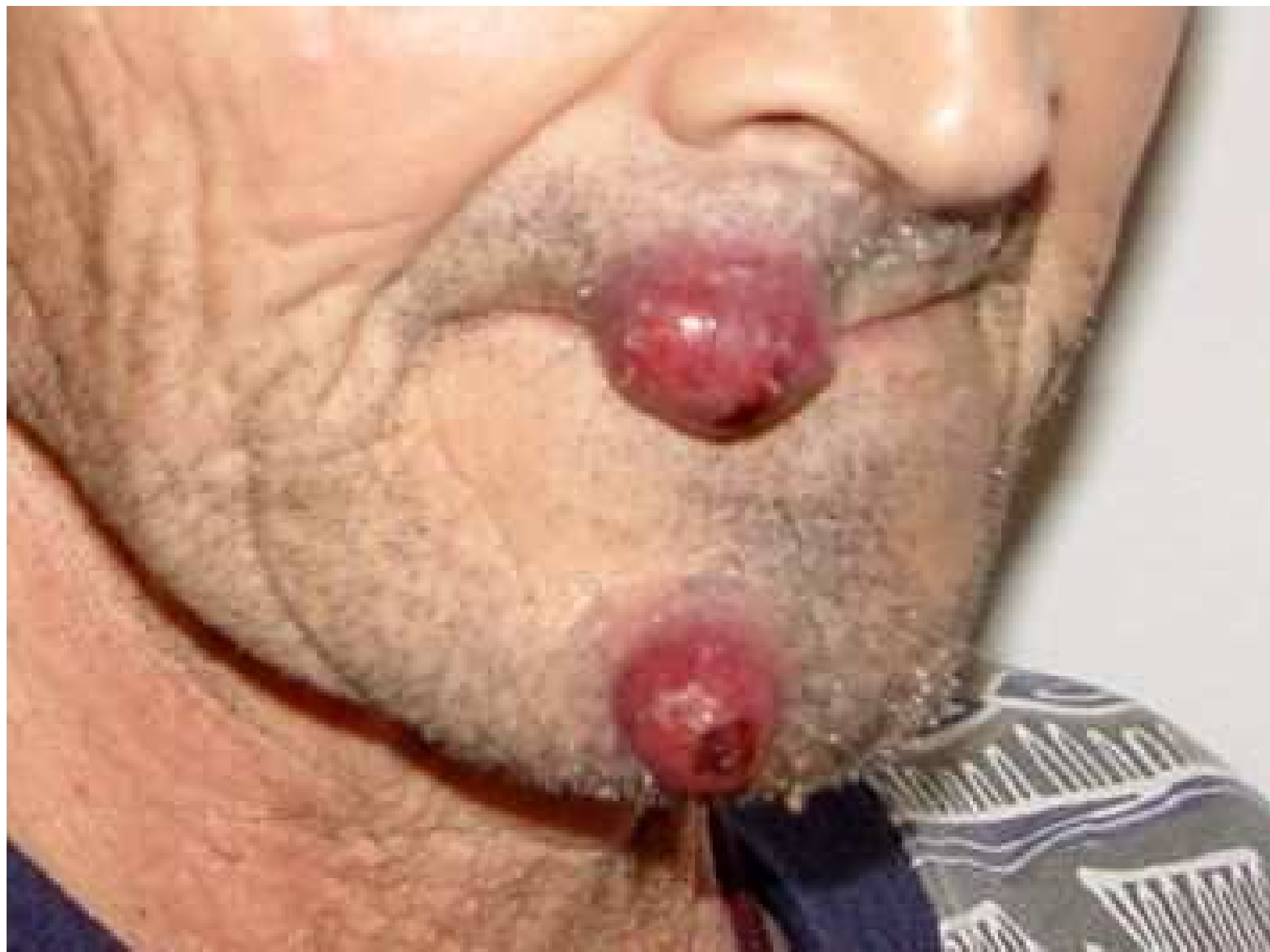Wat doe je als huisarts?

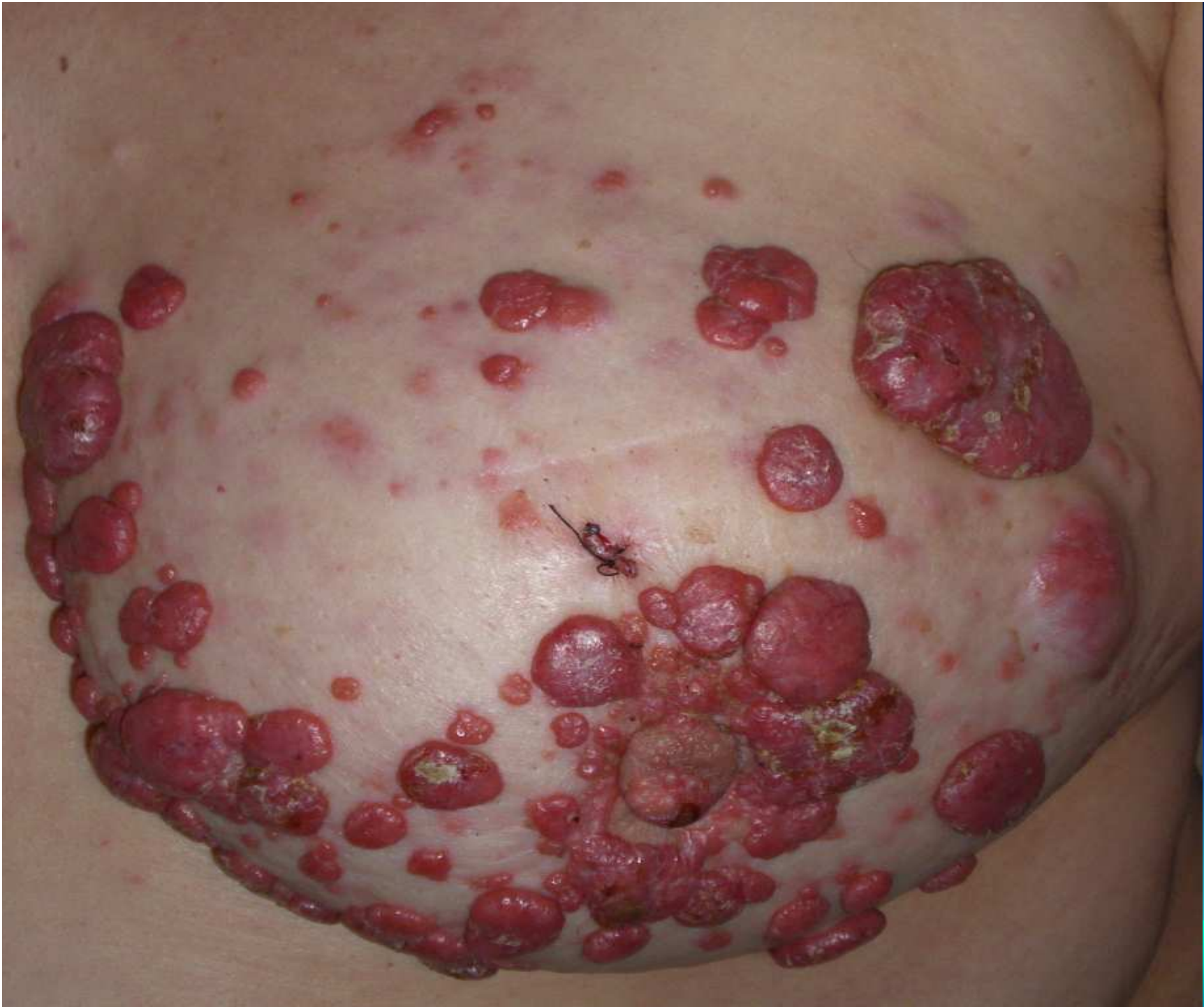- Optie 1: Opname voor radiotherapie lokaal
- Optie 2: Exacyl drinkbare amp.
- Optie 3: Acute sedatie (Dormicum)

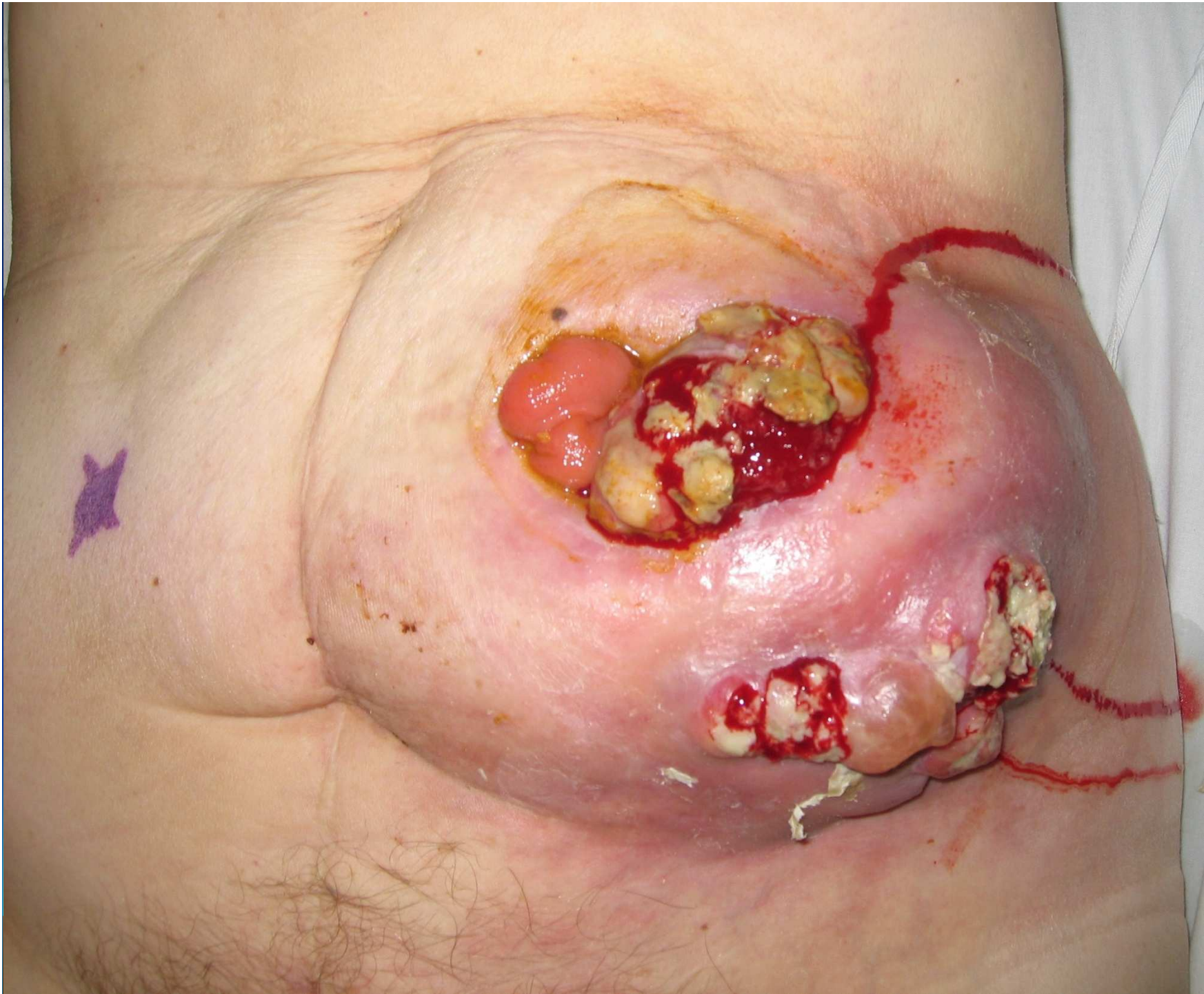


Bloeding thv tumorale ulceratie









Oncologisch ulcus

- 1 Definitie**
- 2 Incidentie : 0,7 tot 9 % van alle kankerpatiënten.**
- 3 Voorkomen en symptomatologie**
- 4 Behandeling**



voorkomen

3 verschijningsvormen

- 1 Droge niet exudatieve letsels
- 2 Ulcera met etterige exudatie
- 3 Ulcera met overwegend necrose



symptomatologie

- 1 Pijn : 31 %
- 2 Exudatie en deshydratie
- 3 Geurhinder : 12 %
- 4 Bloeding : 6 %
- 5 Oedeemvorming door inflammatie, immobilisatie en lymfangitis.
- 6 Psychologische impact.



Behandeling.

- a. Behandeling van de onderliggende maligniteit.
- b. Reinigen van de wonde.
- c. Zoeken naar het juiste verband.
- d. Symptoomcontrole.



Zoeken naar het juiste verband

- 1 Reinigende verbanden.
- 2 Absorberende verbanden.
- 3 Koolstofverbanden.
- 4 Hemostatische verbanden.
- 5 Wondcontactmateriaal.
- 6 Hydrogels.
- 7 Honingverband.
- 8 Barrièrecrème
- 9 Fixatie van verbanden

Symptoomcontrole

1. Geurproblematiek.
2. Vochtafscheiding.
3. Bloedingsneiging.
4. Pijn.
5. Psychologische problematiek.



Psychosociale problematiek

1. Verstoord lichaamsbeeld.
2. Sociaal isolement.
3. Toenemende afhankelijkheid.
4. Overbelasting van de mantelzorg.
5. Financiële problematiek.



Besluit (door de specialist)

1. Toename zwelling

2. bloeding

